

Beck TN^{1*}, Gottschalk A^{2*}, Danz B², Schmidt R³, Friemert B¹

Die Sonographie des Deltabandes am Oberen Sprunggelenk – eine sonoanatomische Studie

*Sonography of the Delta Ligament of the Upper Ankle Joint
- An Evaluation of the sonographical Anatomy*

¹Klinik für Orthopädie und Unfallchirurgie, Bundeswehrkrankenhaus Ulm

²Abteilung für Diagnostische Radiologie, Bundeswehrkrankenhaus Ulm

³Abteilung Visceral- und Thoraxchirurgie, Bundeswehrkrankenhaus Ulm

*contributed equally

ZUSAMMENFASSUNG

Ziel: Deltabandverletzungen am oberen Sprunggelenk kommen begleitend bei 50%-70% der Außenknöchelfrakturen vor. Eine einfache Routinediagnostik existiert nicht. Ziel dieser Studie war es zu überprüfen, ob mit Hilfe der Sonographie die einzelnen Anteile des Deltabandes am oberen Sprunggelenk identifiziert werden können, um die Sonographie als Diagnoseverfahren bei diesen Verletzungen einsetzen zu können.

Material und Methoden: Es wurden Deltabänder an 20 (5 weiblichen und 15 männlichen) gesunden Probanden (31 ± 4,4 Jahre) untersucht. Die vier Bandanteile wurden sowohl sonographisch (7,5 MHz Linearschallkopf) als auch mittels MRT dargestellt und ihre Länge und Dicke ausgemessen. Die gewonnenen Daten wurden miteinander verglichen.

Ergebnisse: Mit Hilfe der Sonographie konnten drei der vier Bandanteile von den umgebenden Strukturen differenziert werden. Länge und Dicke wurden jedoch nur bei der Pars tibiotalaris posterior sonographisch korrekt gemessen. Bei allen anderen Bandanteilen unterschieden sich die sonographisch gewonnenen Werte im Vergleich zur MRT statistisch signifikant ($p \leq 0,05$). Bei diesen Bandanteilen wurden die Länge und/oder die Dicke mit der Sonographie über- oder unterbewertet. Eine Differenzierung der Pars tibiotalaris anterior gelang mit der Sonographie nicht.

Schlussfolgerung: Die Ergebnisse zeigen, dass mittels der Sonographie die einzelnen Anteile des Deltabandes qualitativ sicher erfasst werden können, wohingegen bei deren Vermessung zum Teil signifikante ($p < 0,0001$ bis $p = 0,046$) Unterschiede bei der Länge und Dicke im Vergleich zur MRT bestehen.

Schlüsselwörter: Deltabandverletzungen, Anteile Deltaband, Ultraschall, MRT

SUMMARY

Purpose: Delta Ligament injuries can be found in 50%-70% of the fractures of the upper ankle joint. There is no simple routine diagnostic measure available. The aim of this study was to evaluate whether ultrasound is capable of identifying the single parts of the Delta Ligament in the upper ankle joints and to evaluate its use for diagnostic measures.

Materials and Methods: The Delta Ligaments of 20 healthy subjects (5 women and 15 men; 31 ± 4.4 years) were examined. The four parts of the ligament were differentiated with ultrasound (7.5MHz linear-array) and with MRI and their particular length and strength was measured. The obtained values were compared.

Results: With ultrasound, three of the four parts of the Delta Ligament could be reliably differentiated from neighbouring structures. But only the length and strength of the Pars tibiotalaris posterior was measured correctly by ultrasound. For the remaining three parts of the ligament, the values obtained by ultrasound showed a statistically significant difference to those obtained with MRI ($p \leq 0,05$). The length and/or strength of those parts was under- or overestimated by ultrasound. Ultrasound was not capable of differentiating the pars tibiotalaris anterior.

Conclusion: The results of this study show the potential of ultrasound to assess the single parts of the Delta Ligament qualitatively, whereby there are statistically significant differences ($p < 0,0001$ to $p = 0,046$) in comparison to the MRI concerning the quantitative evaluation of length and strength

Key Words: delta ligament injuries, delta ligament parts, ultrasound, MRI

EINLEITUNG

Sprunggelenksfrakturen sind mit die häufigsten Verletzungen überhaupt. Sie kommen mit einer Inzidenz von 1% vor, wobei sich 40% beim Sport ereignen. Somit stellt diese Verletzung eine bedeutende sporttraumatologische Verletzung dar (18a). Zusätzlich Begleitende Verletzungen des Deltabandes werden im Rahmen der Standarddiagnostik von Frakturen des oberen Sprunggelenkes häufig übersehen (6,13,16,27,30). Mit der Kernspintomographie (MRT) verfügt man über ein zuverlässiges diagnostisches Verfahren zur Identifizierung

dieser Verletzungen. MRT- Untersuchungen verursachen jedoch hohe Kosten und sind nicht immer verfügbar. Eine im Gegensatz dazu verfügbare diagnostische Option ist die Sonographie, deren Anwendung bei der Darstellung und Identifizierung von Verletzungen des Deltabandes in der Literatur bisher nicht beschrieben wurde. So finden sich auch nur wenige Beschreibungen der sonographischen Anatomie dieser Bandstruktur (18).

Die Bedeutung eines intakten Deltabandes für die Stabilität und Kongruenz des oberen Sprunggelenkes ist durch zahlreiche Untersuchungen belegt (5,19,21,26,29). Unerkannte Verletzungen dieser



Abbildung 1: Darstellung der Schnittebenen der Sonographie und die Untersuchungsreihenfolge bei der standardisierten Untersuchung. Analoge Schnittebenen in der MRT (Nähere Beschreibung siehe Text).

Strukturen stellen daher eine Gefahr für die Funktion des Sprunggelenkes dar (12,20,21). Vor der klinischen Anwendung der Sonographie war die Frage zu klären, ob sich die vier Anteile des Deltabandes beim Gesunden sonographisch darstellen und differenzieren lassen. Hierzu untersuchten wir den Deltabandkomplex von 20 gesunden Probanden.

Ziel war es, über den Vergleich mit der MRT (Referenzmethode (2,3,4,8,14,15)), eine Aussage über die Zuverlässigkeit der Sonographie bei der Beurteilung der einzelnen Anteile des Deltabandes zu erhalten.

PROBANDEN UND METHODEN

Im Rahmen dieser Studie wurden insgesamt 20 (5 weibliche und 15 männliche) Probanden untersucht (Alter: $31,1 \pm 4,4$ Jahre). Einschlusskriterien waren das Alter der Probanden (> 18 Jahre, < 60 Jahre), eine freie Anamnese bezüglich früherer Traumen sowie eine subjektive und klinische Stabilität des zu untersuchenden Sprunggelenkes. Ausschlusskriterien waren Verletzungen oder operative Eingriffe an den Sprunggelenken und das Vorliegen von Kontraindikationen für die Durchführung einer MRT. Die Studie wurde durch die Ethikkommission genehmigt. Die Probanden bestätigten ihr Einverständnis schriftlich und nahmen freiwillig an der Untersuchung teil.

Sonographie

Die Sonographien wurden mit einem Gerät der Firma Aloka (Pro Sound SSD 5000; Tokyo/Japan) und einem Linearschallkopf mit 7,5 MHz unter Verwendung einer Vorlaufstrecke durchgeführt.

Die Schnittführung der Sonographie ist der Abb. 1 zu entnehmen. Die Untersuchung wurde im Sitzen durchgeführt und der Unterschenkel mit der fibularen Seite auf der Untersuchungsfläche aufgelegt. Zunächst wurde die Pars tibiocalcanea im Längsschnitt in Verlängerung der medialen Tibiakante nach distal dargestellt. Zur Darstellung der Pars tibiotalaris anterior im Längsschnitt wurde der Schallkopf 30° zur Pars tibiocalcanea nach ventral gekippt. Die Pars tibiotalaris posterior konnte im Längsschnitt durch eine $15-20^\circ$ Kippung des Schallkopfes nach dorsal dargestellt werden. Die Pars tibionavicularis konnte durch eine Parallelverschiebung des Schall-

Tabelle 1: Vergleich der Messwerte, ermittelt in MRT und Sonographie, mit Signifikanzniveau der Messwertdifferenzen aus beiden Verfahren.

Bandanteil	MRT Länge/ Dicke	Sonographie Länge/ Dicke	Signifikanzniveau (zweiseitig) Länge/ Dicke
Pars tibiocalcanea	26,22mm / 2,167mm	23,694mm / 4,167mm	0,021 / $< 0,0001$
	Mediane: 25,0mm / 2,25mm	Mediane: 24,50mm / 4,05mm	
Pars tibiotalaris ant.	10,75mm / 4,11mm	18,82mm / 3,93mm	$< 0,0001$ / 0,898
	Mediane: 10,25mm / 4,0mm	Mediane: 18,60mm / 4,1mm	
Pars tibiotalaris post.	14,75 mm / 8,89mm	14,65mm / 8,05mm	0,915 / 0,046
	Mediane: 15,0mm / 8,50mm	Mediane: 14,20mm / 7,45mm	
	27,22mm / 2,05mm	29,66mm / 2,42mm	

kopfes Richtung Fußrücken zwischen Malleolus medialis und dem Os naviculare als dünne Bandstruktur dargestellt werden.

In MRT und Sonographie wurde die Bandlänge stets von der Mitte des Bandursprungs zur Mitte des Bandansatzes gemessen. Die Dicke der Bandanteile wurde jeweils an der Stelle vermessen, an der die Abgrenzbarkeit zum umgebenden Gewebe am besten gegeben war.

Die Auswertung von MRT und Sonographie erfolgte durch den jeweiligen Untersucher, der über das Untersuchungsergebnis der anderen Methode aber keine Kenntnis hatte.

MRT

Für die MRT wurde eine T1- gewichtete Spinecho- Sequenz modifiziert. Das verwendete Untersuchungsprotokoll erfüllt die Grenzwerte der Empfehlungen der Strahlenschutzkommission bei Anwendung magnetischer Resonanzverfahren in der medizinischen Diagnostik (Bundesanzeiger vom 03.12.1998). Die Untersuchungen erfolgten mit einem ACS INTERA Power Track 6000 mit 1,5T (Fa. Philips; Eindhoven, Niederlande). Unter Gehörschutz wurden die Probanden bewegungsfrei gelagert und zusätzlich zwei Sense Flex M- Oberflächen- spulen über dem Sprunggelenk angelegt. Die MRT wurden stets nach folgendem Untersuchungsprotokoll durchgeführt:

1. Survey T1 FFE ; 10mm. (TE 4,5; TR 8,6; FOV 450; Flip 50; time 7sec; 3 Ebenen)
2. Sagittal T1 SEs ; 2,0mm. (TE 17; TR 1425; FOV 270; Flip 90; time 3min 16sec; 20 slices ; matrix 512)
3. Coronar T1 SEs ; 2,0mm (Orientierung am Verlauf der Tibia). (TE 17; TR 1425; FOV 270; Flip 90; time 3min 16sec; 20 slices ; matrix 512)
4. Coronar (ca. 30° nach ventral gekippt) T1 SEs 2,0mm. (TE 17; TR 1425; FOV 270; Flip 90; time 3min 16sec; 20 slices; matrix 512)
5. Coronar (ca. 30° nach dorsal gekippt) T1 SEs 2,0mm. (TE 17; TR 1425; FOV 270; Flip 90; time 3min 16sec; 20 slices; matrix 512)B

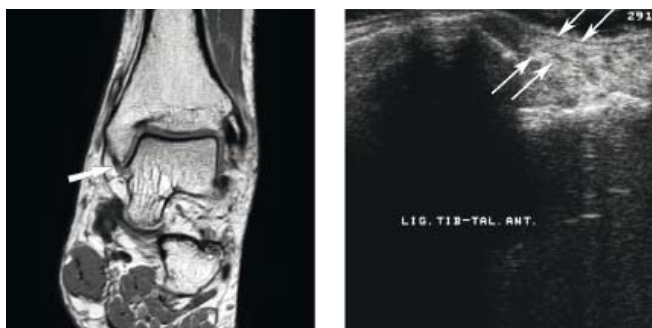

Abbildung 2: Links die Pars tibiotalaris anterior in der MRT (Pfeil). Rechts ist im Sonographiebild (Längsschnitt, 30° nach ventral anguliert) eine Bandstruktur zu erkennen, die zunächst als Pars tibiotalaris anterior beschrieben wurde.

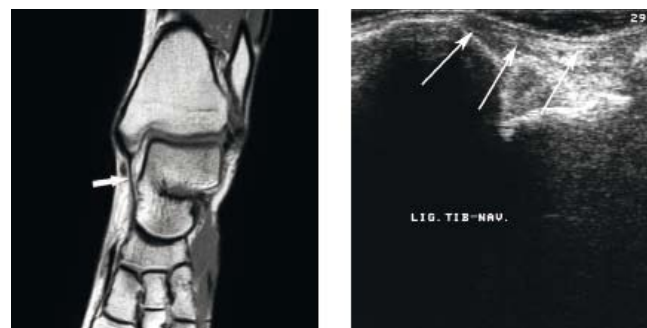


Abbildung 4: Die Pars tibionavicularis in der MRT (links) und im Sonographiebild (rechts, Längsschnitt).

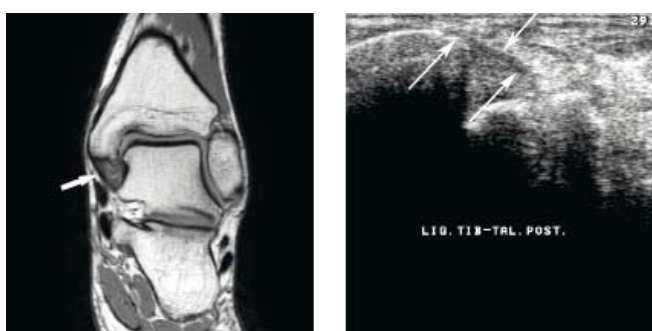


Abbildung 3: Links die Pars tibiotalaris posterior in der MRT. Rechts im Sonographiebild (Längsschnitt, 15-20° nach dorsal anguliert).

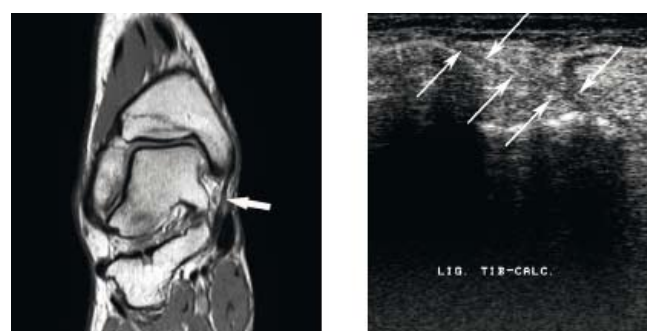


Abbildung 5: Links die Pars tibioalcaneae in der MRT und rechts im Sonographiebild (Längsschnitt, in Verlängerung der Tibia).

STATISTIK

Die Mittelwerte mit Standardabweichung und die Mediane wurden für die jeweilige Bandlänge und Banddicke berechnet und die Mittelwerte mit Hilfe des T-Test (zweiseitig, für gepaarte Stichproben) miteinander verglichen. Das Signifikanzniveau wurde hierbei mit $p \leq 0,05$ definiert.

ERGEBNISSE

Die Pars tibioalcaneae und die Pars tibiotalaris posterior waren sonographisch eindeutig zu identifizieren. Die Pars tibionavicularis konnte mittels Sonographie bei 2 Probanden nicht sicher identifiziert werden. Entlang des anatomischen Verlaufs der Pars tibiotalaris anterior wurde sonographisch bei allen 20 Probanden eine ligamentäre Struktur identifiziert, die zunächst als Pars tibiotalaris anterior interpretiert wurde, im anschließenden Vergleich mit der MRT jedoch der Pars tibionavicularis zugeschrieben werden musste. In Tabelle 1 sind die Mittelwerte für Länge und Dicke der vier Bandanteile mit Standardabweichung und dem jeweiligen Median aufgeführt.

Mit der MRT konnten bei allen untersuchten Probanden die einzelnen Bandanteile des Deltabandes differenziert werden. Bei 4 Probanden hatte die Pars tibiotalaris anterior mehrere Faserbündel. Bei 5 Probanden ließen sich mehrere Faserbündel der Pars tibiotalaris posterior darstellen. In diesen Fällen wurde die Gesamtstärke der Faserbündel vermessen. Tabelle 1 zeigt die Gegenüberstellung der Mittelwerte und der Mediane aus Sono-

graphie und MRT für die Länge und Dicke der vier vermessenen Bandanteile. Die Abb. 2-5 zeigen Beispiele der MRT- und Sonographiebilder der einzelnen Bandanteile. Der Vergleich der gemessenen Werte zwischen Sonographie und Kernspintomographie bei der Pars tibioalcaneae ergab sowohl hinsichtlich der Länge als auch der Dicke einen signifikanten Unterschied ($p=0,021$, bzw. $p < 0,0001$). Vor allem die Dicke dieser Bandstruktur wurde mittels Sonographie im Median etwa 1,8 mm zu dick beurteilt. Der Vergleich der Mediane der Länge zeigt jedoch nur einen Unterschied von 0,5 mm.

Der Unterschied der Länge der Pars tibiotalaris anterior zeigt einen hochsignifikanten Unterschied zwischen Sonographie und MRT ($p < 0,0001$). Im Vergleich der Mediane misst die Sonographie das Band erheblich länger. Der Vergleich der Mediane zeigt hier ebenfalls einen deutlichen Unterschied zwischen MRT und Sonographie (MRT = 10,25mm; Sonographie = 18,60mm). Die gemessenen Dicken der Pars tibiotalaris anterior hingegen unterscheiden sich nicht signifikant, werden also mit Hilfe beider Verfahren quantitativ zuverlässig erfasst ($p=0,898$; Median Dicke MRT = 4,0mm, Sonographie = 4,1mm).

Die in MRT und Sonographie bestimmten Werte für die Länge der Pars tibiotalaris posterior zeigen in der statistischen Aufbereitung keinen signifikanten Unterschied ($p=0,915$). Bei der Dicke des Bandes hingegen lässt sich ein schwach signifikanter Unterschied feststellen ($p=0,046$). Im Vergleich der Mediane fällt auf, dass im Falle dieses Bandanteils eher die MRT zu dem höheren Wert tendiert (MRT = 8,50mm, Sonographie = 7,45mm). Der Vergleich der Mediane für Länge und Dicke des Bandes zeigt aber auch, dass sich die reinen Zahlenwerte nur geringfügig zwischen MRT und Sonographie unterscheiden.

Die Messwerte für die Länge der Pars tibionavicularis zeigen sowohl in der Länge als auch in der Dicke signifikante Unterschiede beim Vergleich zwischen Sonographie und MRT ($p=0,015$, bzw. $p=0,041$). Auch in diesem Fall unterscheiden sich die Zahlenwerte der Mediane für Länge und Dicke nur geringfügig (Median Länge MRT/ Sonographie: 27,0mm/29,5mm; Median Dicke MRT/ Sonographie: 2,0mm/2,3mm).

Bei der Auswertung der erhobenen Daten konnte kein Unterschied zwischen den untersuchten weiblichen und den männlichen Probanden festgestellt werden. Auch die Darstellbarkeit der einzelnen Deltabandanteile zeigte keine geschlechterspezifischen Unterschiede.

DISKUSSION

Ziel dieser Studie war es zu untersuchen, ob sich das Deltaband in seinen verschiedenen Bandanteilen mittels Sonographie darstellen lässt. Wir konnten zeigen, dass sich die 4 Bandstrukturen sonographisch sicher darstellen lassen, hinsichtlich der quantitativen Beurteilung signifikante Unterschiede zur MRT bestehen.

Die Häufigkeit begleitender Deltabandverletzungen im Rahmen von Sprunggelenksfrakturen wurde in einer prospektiven Untersuchung von Lorenz et. al. (16) gezeigt. 128 Patienten mit Malleolarfrakturen (Weber A-C) wurden unmittelbar vor Frakturversorgung arthroskopiert, um BegleitleSIONen von Knorpel und Bandstrukturen zu identifizieren. Hierbei zeigte sich, dass 48,6% der Weber B- Frakturen (B 3) und 77,8% der Patienten mit Weber C 3- Frakturen eine begleitende Deltabandverletzung aufwiesen, was einem Mittel von 53,9% entspricht. Diese Verletzungen werden nur selten im Rahmen der Routinediagnostik erkannt (6, 13, 27, 30). Ein wesentlicher Beitrag zur Stabilität des Sprunggelenkes wird jedoch vom Deltaband geleistet (19). Close (5) und Tornetta (26) zeigten, dass das Deltaband die Talusluxation und zum Teil dessen Außenrotation verhindert. Riede et.al. (21) und Weber (29) konnten dies experimentell bestätigen. Diese, beim unversorgten Deltaband bestehende Inkongruenz kann zur frühzeitigen Arthrose führen (12, 20, 22).

Mit den Möglichkeiten der Sonographie als ergänzendes diagnostisches Verfahren bei Verletzungen der Sprunggelenke beschäftigten sich bisher nur wenige Autoren (17, 24). Der Schwerpunkt dieser Arbeiten waren aber die lateralen Bandstrukturen (7, 9, 10, 23, 28) oder Traumata des Gelenkbinnenraumes (11). Lediglich Brasseur et.al. (1) vermaßen die lateralen und medialen Bandstrukturen von 10 Sprunggelenkpräparaten sonographisch. Validiert wurden die ermittelten Werte anhand der Präparations-Ergebnisse, die eine hohe Übereinstimmung mit der Sonographie zeigten.

Die Ergebnisse der vorliegenden Studie zeigen ebenfalls, dass sich die Sonographie eignet, das Deltaband qualitativ zu beurteilen und drei seiner vier Anteile voneinander zu differenzieren.

Die Pars tibioalcaneae und Pars tibiotalaris posterior waren sonographisch bei sämtlichen Probanden zu identifizieren. Die Pars tibionavicularis konnte bei 2 Probanden nicht sicher identifiziert werden. Dies ist mit der geringen Stärke und dem komplexen Verlauf dieser Bandstruktur zu erklären (Abb.4). Bei den anderen 18 Probanden war die Identifizierung jedoch problemlos möglich.

Die Pars tibiotalaris anterior ließ sich aufgrund der engen anatomischen Beziehung zur Pars tibionavicularis sonographisch nicht

sicher differenzieren. Dieser Anteil wurde durch den Untersucher systematisch zu lang gemessen, da ein großer Teil ventral gemeinsam mit der Pars tibionavicularis und stellenweise auch unterhalb der Pars tibionavicularis verläuft. Des Weiteren repräsentiert dieses Band den kürzesten Anteil des Deltabandes. Der komplexe anatomische Verlauf und der systematische Fehler bei der Bestimmung der Bandlänge lassen den Schluss zu, dass vom Untersucher nicht die Pars tibiotalaris anterior sondern der dorsale Anteil der Pars tibionavicularis identifiziert und vermessen wurde.

Da ein Ultraschallimpuls in der Regel aus zwei bis drei kompletten Schallwellenphasen besteht, errechnet sich bei Frequenzen von 2 und 5 MHz eine theoretische axiale Auflösung von 1,5 und 0,6 mm (25). Sie ist unabhängig von der Entfernung der Objekte zum Schallkopf. Eine höhere Auflösung (rund 0,4mm) bei geringerer Eindringtiefe wird mit dem in dieser Studie verwendeten 7,5 MHz- Schallkopf erreicht. Limitation dieser Methode ist somit weniger die Auflösung als vielmehr die Differenzierbarkeit gegenüber umliegenden Strukturen, da die Graustufen in der Sonographie auf Impedanzsprüngen beruhen, die gerade im Bereich des Innenknöchels und hier zwischen den einzelnen Bandanteilen gering ausfallen. Des Weiteren weisen nur parallel zum Schallkopf verlaufende Bandstrukturen das typische Echomuster auf. Bei der Sonographie des Deltabandes lassen sich, aufgrund der flektierten Stellung des Schallkopfes zum Bandverlauf, die ligamentären Strukturen nur echoarm darstellen. Am Ansatz und am Ursprung des Ligamentes jedoch verlaufen die einzelnen Bandstrukturen in eine andere Richtung, so dass sich hier die Echogenität ändert, weshalb die Grenzen des Bandes nicht auf den Millimeter exakt bestimmt werden können. Dadurch ergeben sich bei der sonographischen Vermessung der Bandlängen im Vergleich zur MRT Differenzen. Gleiches gilt auch für die Banddicken. Da die MRT Dichteunterschiede und damit die Einzelbänder besser herausarbeiten kann, gilt sie als Methode der Wahl zur Darstellung ligamentärer Strukturen (7, 9, 10, 23, 28).

Daher stellt sich die Frage, ob bei dem Vergleich zweier so unterschiedlicher diagnostischer Verfahren ein statistischer Vergleich über die Ermittlung des Signifikanzniveaus sinnvoll ist. Unterschiede von 1 bis maximal 2 Millimetern (Tab.1) sind statistisch signifikant. Klinisch spielt dies aber nur eine untergeordnete Rolle. Obwohl wir sonographisch nur drei von vier Anteilen unterscheiden konnten, ist es klinisch sicher ausreichend, die Pars tibionavicularis und die Pars tibiotalaris anterior als einen Komplex zu beurteilen. Damit wären der anteriore, mediale und posteriore Anteil des Deltoidbandes sicher zu differenzieren und dessen jeweilige Integrität zu beurteilen. Dies eröffnet die Möglichkeit, die Sonographie mittels 7,5MHz Linearschallkopf als schnell verfügbare und kostengünstige notfalldiagnostische Maßnahme zu etablieren, die eine qualitative Aussage über Verletzungen des Deltabandes treffen kann und deren Zuordnung zu einzelnen Bandanteilen ermöglicht.

Angaben zu finanziellen Interessen und Beziehungen, wie Patente, Honorare oder Unterstützung durch Firmen: Keine.

LITERATUR

- BRASSEUR JL, LUZZATI A, LAZENEE JY, GUERIN-SURVILLE H, ROGER B, GRENIER P: Ultrasono- Anatomy of ankle Ligaments. Surg Radiol Anat 16 (1) (1994) 87-91.

2. BREITENSEHER MJ, TRATTNIG S, KUKLA C, GÄBLER C, KAIDER A, HALLER J, HEINZ-PEER G, IMHOF: Verletzungen des Aussenbandapparates am oberen Sprunggelenk: Untersuchungstechnik und Nachweis mittels MRT. *Fortschr Röntgenstr* 164 (1996) 226-232.
3. CARDONE BW, ERICKSON SJ, DEN HARTOG BD, CARRERA BF: MRI of injury to the collateral ligamentous complex of the ankle. *J Comput Assist Tomogr* 17 (1991) 102-107.
4. CHIEN AJ, JACOBSON JA, JAMADAR DA, BRIGIDO MK, FEMINO JE, HAYES CW: Imaging appearances of lateral ankle ligament reconstruction. *Radiographics* 24 (2004) 999-1008.
5. CLOSE JR: Some applications of the functional anatomy of the ankle joint. *J Bone Joint Surg Am* 38 (1956) 761-81.
6. DENGEL H: Die Wertigkeit von speziellen Röntgenuntersuchungen bei Aussenbandläsionen des oberen Sprunggelenkes. *Radiologe* 22 (1982) 461-469.
7. DUBRANA F, POICHOTTE A, TOULLEC E, COLIN D, GUILLODO Y, MOATI JC, BRILHAUHT J, MUSSET T, FERON F, RICHOU J, HENRI M, GUILLEMOT E: Chronic instability in the ankle area. *Rev Chir Orthop Reparatrice Appar Mot* 92 (4 Suppl) (2006) 11-40.
8. ERICKSON SJ, SMITH JW, RUIZ ME, FITZGERALD SW, KINGSLAND JB, JOHNSON JE, SHEREFF MJ, CARRERA GF: MR imaging of the lateral collateral ligament of the ankle. *Am J Roentgenol* 156 (1991) 131-136.
9. FESSELL DP, VAN HOLSBECK MT: Foot and Ankle Sonography. *Radiol Clin North Am* 37 (1999) 831-858.
10. FRIEDRICH JM, HEUCHEMER T, SCHUMACHER KA, BARGON G: Einsatz der Sonographie in der Diagnostik der frischen fibulo-talaren Bandläsion. *Fortschr Röntgenstr* 152 (1990) 173-179.
11. GUILLODO Y, RIBAN P, GUENOC X, DUBRANA F, SARAUX A: Usefulness of ultrasonographic detection of talocrural effusion in ankle sprains. *J Ultrasound Med* 26 (2007) 831-836.
12. HINTERMANN B: Medial Ankle Instability. *Foot Ankle Klin N Am* 8 (2003) 723-38.
13. HINTERMANN B, KNUPP M, PAGENSTEERT GI: Deltoid Ligament Injuries: Diagnosis and Management. *Foot Ankle Clin* 11(3) (2006) 625-37.
14. KREITNER KF, FERBER A, GREBE P: Injuries of the lateral collateral ligaments of the ankle: assessment with MR imaging. *Eur Radiol* 9 (1999) 519-524.
15. LEE SH, JACOBSON J, TRUDELL D, RESNICK D: Ligaments of the ankle: Normal anatomy with MR arthrography. *J Comput Assist Tomogr* 22 (1998) 807-13.
16. LOREZ LG, HINTERMANN B: Significance of concomitant injuries in malleolar fractures. A prospective study. *Unfallchirurg* 102 (1999) 949-954.
17. MATTER HP, GRUBER G, KONERMANN W, GRUBER G, M LITZLBAUER HD: Standardized ultrasound examination of the ankle joint. Clarification of ultrasound standard image sections by corresponding MRI sections. *Ultraschall in Med* 19 (1998) 34-39.
18. PEETRONIS P, CRETEUR V, BACQ C: Sonography of the ankle ligaments. *J Clin Ultrasound* 32 (2004) 491-499.
- 18a. OCHS U, WINTER E, WEISE K: Standards in der Unfallchirurgie; Malleolarfrakturen. *Trauma Berufskankh* 3 (2001) 338-343.
19. RICHTER J, SCHULZE W, CLASBRUMMEL B, MUHR G: Beitrag der Syndesmosen und des Deltabandes zur Stabilität der Außenknöchelfraktur Typ Weber B. *Unfallchirurg* 106 (2003) 359-366.
20. RIEDE UN, HEHNE HJ: Inkongruenzarthrose. *Hefte Unfallheilkd* 133 (1978) 12-32.
21. RIEDE UN, WILLENEGGER H, SCHENK R: Experimenteller Beitrag zur Erklärung der sekundären Arthrose bei Frakturen des oberen Sprunggelenkes. *Helv Chir Acta* 3 (1999) 343-348.
22. SEILER H: The upper ankle joint. Biomechanics and functional anatomy. *Orthopäde* 28 (1999) 460-468.
23. SCHNARKOWSKI P, GLÜCKER TM, FRIEDRICH JM, RÜBENACKER S: Sonographische Befunde bei lateralen Bandläsionen des oberen Sprunggelenkes nach konservativer und operativer Therapie. *Fortschr Röntgenstr* 157 (1992) 561-565.
24. SCHRICKER T, HIEN NM, WIRTH CJ: Clinical results of sonographic functional studies of lesions of the capsule and ligaments of the knee and ankle joint. *Ultraschall in Med* 8 (1987) 27-31.
25. STRUNK H: Diagnostische Sonographie. DVD; Radiologische Universitätsklinik Bonn 2006.
26. TORNETTA P: Competence of the deltoid ligament in bimalleolar ankle fractures after medial malleolar fixation. *J Bone Joint Surg Am (United States)* 82 (2000) 843-848.
27. TOURNE Y, CHARBEL A, PICARD F, MONTBARBON E, SARAGAGLIA D: Surgical Treatment of Bi- and Trimalleolar Ankle Fractures: Should the medial Collateral Ligament be sutured or not? *J Foot Ankle Surg* 38 (1999) 24-29.
28. WAITCHES GM, ROCKET M, BRAGE M, SUDAKOFF G: Ultrasonographic-Surgical Correlation of Ankle Tendon Tears. *J Ultrasound Med* 17 (1998) 249-56.
29. WEBER BG: Die Verletzungen des oberen Sprunggelenkes. Bern/Stuttgart: Hans Huber Verlag, 1966, 286-290.
30. ZANETTI M, DE SIMONI C, WETZ HH, ZOLLINGER H, HODLER J: Magnetic resonance imaging of injuries of the ankle joint: can it predict clinical outcome? *Skeletal Radiol* 26 (1997) 82-88.

Korrespondenzadresse:

Dr. med. Tino N. Beck

Abteilung II (Visceral- und Thoraxchirurgie)

Bundeswehrkrankenhaus Ulm

Oberer Eselsberg 40

89081 Ulm

E-Mail: t.n.beck@web.de